Gli organi speciali di senso

Obiettivi

Lo studio di questo capitolo ti consentirà di:

- Descrivere le parti principali dell'occhio e le ghiandole e i muscoli ad esso associati.
- Descrivere la formazione dell'immagine retinica.
- Spiegare i comuni disturbi della visione.
- Descrivere la fisiologia della retina e la funzione dei coni e dei bastoncelli.
- Descrivere la struttura generale dell'orecchio.
- Descrivere le onde sonore.
- Spiegare le funzioni dell'orecchio esterno e dell'orecchio medio.
- Riferire sui recettori gustativi, le quattro sensazioni gustative fondamentali.
- Descrivere i recettori per l'olfatto, gli odori fondamentali e le relazioni esistenti tra gusto e odorato.
- Spiegare le vie gustative e olfattive e la loro terminazione encefalica.

I recettori

Nello studio dell'unità didattica dedicata al Sistema Nervoso abbiamo visto come l'organismo sia in grado di ricevere stimoli e di rispondere ad essi. Inoltre, sappiamo dell'esistenza di particolari strutture in grado di ricevere stimoli chiamati *recettori*.

I recettori sono le strutture preposte a captare le diverse forme di energia che colpiscono l'organismo (cioè lo stimolo), e trasformarle in segnali che vengono trasmessi ai centri del SNC. Lo stimolo per essere efficace deve avere una intensità minima (soglia). Gli stimoli possono essere rispetto a un determinato recettore adeguati (specifici) o inadeguati (aspecifici).

In generale i recettori vengono classificati in 5 grandi categorie in base al tipo di stimolo a cui sono in grado di rispondere: meccanorecettori, chemiorecettori, termorecettori, nocicettori e fotorecettori.

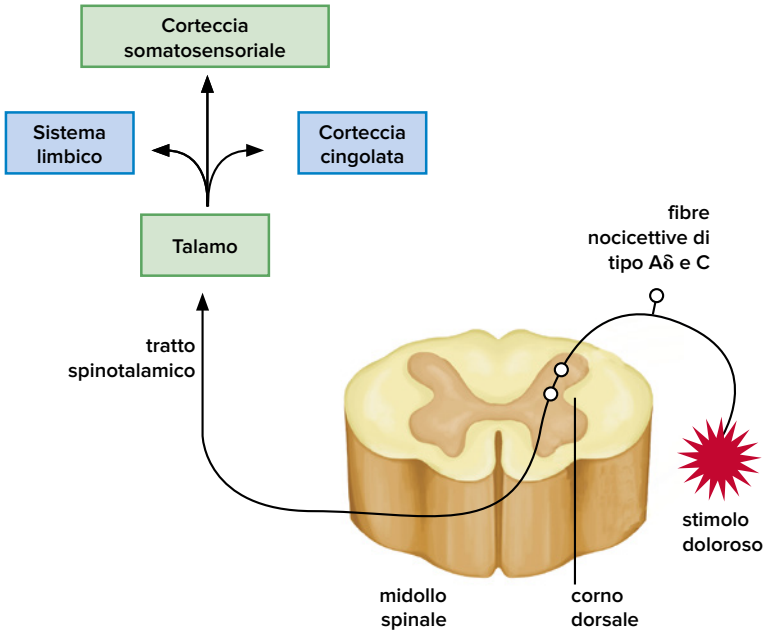

I ***meccanorecettori*** sono attivati da stimoli meccanici che deformano o cambiano la posizione del recettore, provocando così la generazione di un *potenziale di recettore*.

Il potenziale di recettore è una variazione del potenziale di membrana (in genere una depolarizzazione).

I ***termorecettori*** sono recettori attivati da cambiamenti della temperatura, ovvero dal caldo e dal freddo.

I ***nocicettori*** sono terminazioni neuronali sensoriali (esterocettori) sensibili agli stimoli dolorifici, i cui corpi cellulari sono localizzati in prossimità della colonna vertebrale, precisamente nei gangli delle radici dorsali. Si trovano numerosi nella pelle, nei muscoli, nel periostio, sulle pareti dei vasi e degli organi cavi. La sensazione rilevata è unica: il dolore.

I ***fotorecettori*** sono presenti sol-

Copyright © 2018 Clitt
Questo file è un'estensione online del corso
Tortora, **COMPETENZE DI IGIENE E CULTURA MEDICO-SANITARIA**

tanto a livello della retina del globo oculare. I fotorecettori svolgono l'importante funzione di trasduzione, sono cioè cellule sensibili alla luce in grado di trasformare il segnale luminoso in informazione chimica e quindi elettrica. Si distinguono due tipi di fotorecettori: i coni e i bastoncelli.

Tali recettori nel loro insieme costituiscono gli *organi di senso* e hanno il compito di percepire i sensi della ***vista***, dell'***udito***, del ***tatto***, del ***gusto*** e dell'***olfatto.*** In realtà noi possediamo più dei cinque sensi comunemente noti, a questi vanno aggiunti il senso del *freddo*, della *fame*, del *caldo*, del *dolore* e della *propriocezione*.

Gli organi di senso sono classificati come organi di senso **speciali** e organi di senso **generali.**

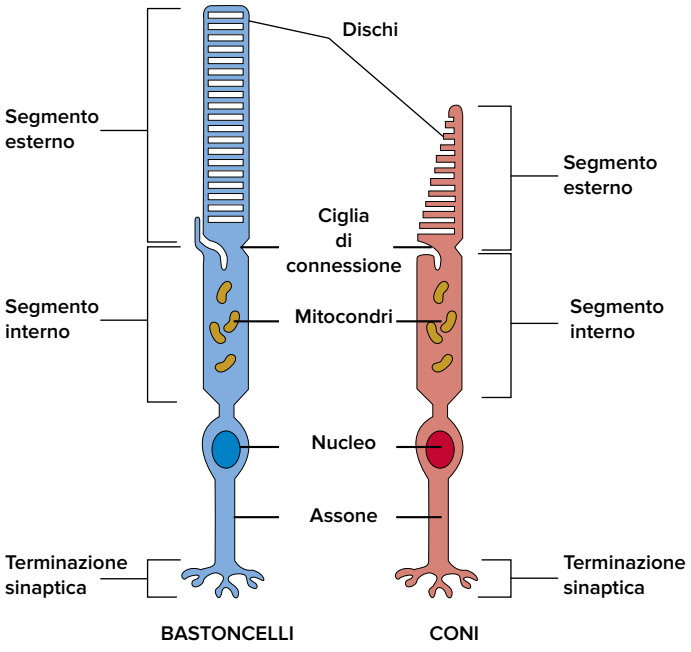

Organi di senso speciali			
Organi di senso	***Recettore specifico***	***Tipo di recettore***	***Senso***
Occhio	Coni e bastoncelli	Fotorecettore	Vista
Orecchio	Organo del Corti Creste ampollari	Recettore meccanico	Udito
Naso	Cellule olfattive	Chemiorecettore	Olfatto
Papille gustative	Cellule del gusto	Chemiorecettore	Gusto

I recettori vengono classificati anche in esterocettori, viscerocettori e propriocettori.

Gli ***esterocettori*** sono recettori sensibili a stimoli provenienti dall'ambiente esterno. Appartengono a questo tipo i recettori della vista, dell'udito, del gusto, dell'olfatto, del caldo e del freddo, quelli del dolore, del tatto e della pressione.

I ***viscerorecettori*** *o* ***endorecettori*****,** localizzati internamente all'organismo, sono presenti nella parete dei vasi sanguigni, nello stomaco, nell'intestino e in vari altri organi. Esempi di sensibilità endorecettiva sono la fame, la sete, la nausea, ed altro.

Quando si stimolano recettori speciali nei muscoli e nelle articolazioni si avverte la posizione delle diverse parti del corpo e si sa se quelle sono in movimento e in quale direzione si muovono senza neanche guardarle. Molte persone non sanno che posseggono un senso delle posizioni e del movimento nello spazio ovvero la **propriocezione** o **cinestesia**.

La propriocezione assume grande importanza nel complesso sistema dell'equilibrio e del movimento.

Tipo di energia trasmessa	Provenienza dello stimolo
Meccanocettori Chemiocettori Termocettori Nocicettori Fotorecettori	Esterocettori Propriocettori Viscerocettori

Copyright © 2018 Clitt
Questo file è un'estensione online del corso
Tortora, **COMPETENZE DI IGIENE E CULTURA MEDICO-SANITARIA**

Organi di senso generali		
Tipi	**Localizzazione**	**Sensi**
Terminazioni nervose	Cute, mucosa (strati epiteliali).	Dolore, tatto
Corpuscoli di Meissner	Cute (nelle papille del derma) numerosi nei polpastrelli e sulle labbra.	Tatto, vibrazioni
Corpuscoli di Pacini	nel tessuto sottocutaneo, sottomucoso e sottosieroso, intorno alle articolazioni, nelle ghiandole mammarie e nei genitali esterni di entrambi i sessi.	Pressione, vibrazioni
Corpuscoli di Krause	Cute (strato del derma), tessuto sottocutaneo, mucosa delle labbra e delle palpebre, genitali esterni.	Tatto
Organi muscolo-tendinei del Golgi	Giunzioni di tendini e muscoli.	Sensazioni inconsce del muscolo (propiocezione)
Fuso muscolare	Muscoli scheletrici.	Sensazioni inconsce del muscolo (propiocezione)

L'organo della vista: l'occhio

L'occhio è l'organo di senso più complesso, raccoglie i segnali luminosi e li trasmette sotto forma di impulsi nervosi al cervello, nel quale verranno poi organizzate le immagini. È situato simmetricamente da ciascun lato della faccia al di sopra e al di fuori delle cavità nasali, ed è contenuto dentro la cavità.

Nella parte anteriore l'occhio presenta esternamente la **cornea**, che è trasparente, nel cui centro sono visibili l'**iride**, variamente colorata da individuo a individuo, e la **pupilla**, il foro attraverso cui vengono recepite le immagini e che si dilata o si restringe a seconda della minore o maggiore intensità della luce. La parte posteriore è formata dalla **sclera**, di colore biancastro, da cui emerge il **nervo ottico.**

L'occhio è posto nella cavità orbitale del cranio, ha una forma quasi sferica e perciò è detto **globo o bulbo oculare**. Questo è protetto dagli *organi accessori*; sotto questa denominazione si comprendono le sopracciglia, le palpebre superiore ed inferiore, la congiuntiva, l'apparato lacrimale e la fascia del bulbo oculare.

Il **bulbo oculare** è una struttura ossea a forma di piramide, con apice posteriore e base anteriore. Il bulbo oculare è circondato da tre tuniche concentriche che, dall'esterno verso l'interno, sono:

1. **tunica esterna** (fibrosa), formata dalla **sclera,** la parte bianca dell'occhio e dalla **cornea** *anteriore e trasparente***.**
2. **tunica media** (vascolare) o **uvea**, che comprende anteriormente il **corpo ciliare e la coroide**, posteriormente e dal **cristallino**.
3. **tunica interna** (nervosa), la **retina**.

Copyright © 2018 Clitt
Questo file è un'estensione online del corso
Tortora, **COMPETENZE DI IGIENE E CULTURA MEDICO-SANITARIA**

Le tre tonache dell'occhio

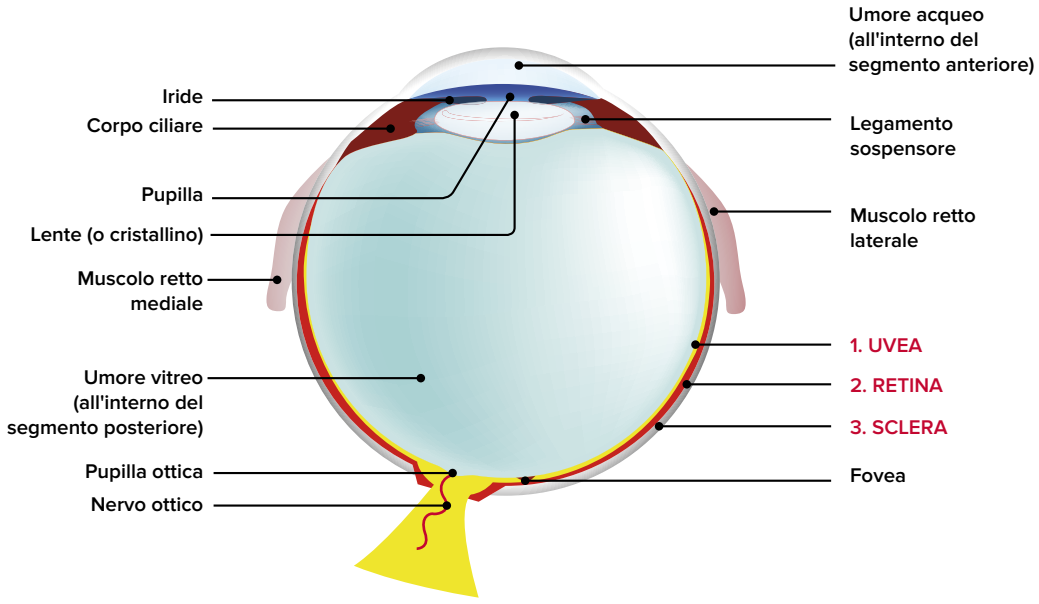

1. Tonaca esterna

La tonaca esterna permette l'attacco dei muscoli estrinseci del bulbo oculare, quei muscoli che permettono la sua rotazione verso il basso e l'alto, verso destra e sinistra ed obliquamente, verso l'interno e l'esterno.

La **sclera**, di colorito biancastro, è una membrana resistente (tessuto connettivo compatto), ha uno spessore di circa 1 mm ed è opaca ai raggi luminosi.

La porzione anteriore della sclera, corrispondente a circa un sesto della superficie oculare, è trasparente ed è denominata **cornea**, è una struttura priva di vasi sanguigni, e che viene perciò nutrita dai vasi della sclera.

2. Tonaca media

Internamente alla sclera si trova la seconda membrana, detta ***tonaca media o uvea*** è una membrana di tessuto connettivo (collagene) ricca di vasi sanguigni (da cui dipende la nutrizione delle diverse strutture oculari) e di pigmento posta tra sclera e la retina. Ha funzione di sostegno e nutrizione per gli strati della retina che sono a contatto con essa.

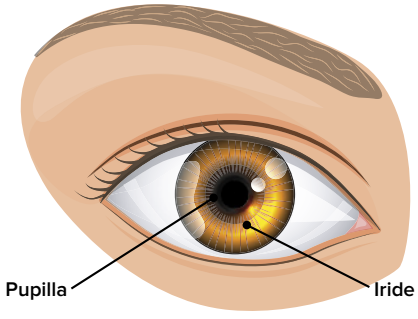

È divisa in **iride**, **corpo ciliare e coroide.**

La parte posteriore dell'uvea è detta *coroide*, la parte anteriore, detta *iride*, presenta al centro un foro, la *pupilla,* ed è posta come un diaframma dietro la cornea, dalla quale è separata da uno spazio la *camera anteriore* dell'occhio.

L'iride è una corona pigmentata e sospesa nell'umor acqueo grazie al corpo ciliare; è responsabile del colore degli occhi, che dipende dai melanofori (cellule ricche di melanina) presenti nella sostanza fondamentale dell'iride. Nello spessore dell'iride sono contenute fibre muscolari a disposizione radiale e circolare: la loro contrazione consente quindi di variare il diametro della pupilla.

Il corpo ciliare rappresenta una parte della tonaca media del bulbo oculare, o *uvea*, compresa tra l'iride (che sta anteriormente) e la coroide (situata posteriormente).

Copyright © 2018 Clitt
Questo file è un'estensione online del corso
Tortora, **COMPETENZE DI IGIENE E CULTURA MEDICO-SANITARIA**

Sul corpo ciliare prende attacco il *cristallino o lente,* che è situato immediatamente dietro l'iride. Lo spazio compreso tra cristallino e iride costituisce la *camera posteriore* dell'occhio.

Ha la forma di un anello che sporge verso l'interno del globo oculare, e risulta composto da due porzioni: una parte esterna formata dal *muscolo ciliare*, che contraendosi modifica la curvatura del cristallino permettendo l'*accomodazione* (cioè la messa a fuoco delle immagini sulla retina), una parte interna costituita da un epitelio ripiegato su se stesso a formare delle creste definite *processi ciliari*, sulle quali si inseriscono i legamenti sospensori del cristallino. Oltre che nell'accomodazione, il corpo ciliare interviene nei processi di secrezione e di riassorbimento dell'umor acqueo.

Il **cristallino o lente cristallina** ha la forma di una lente biconvessa ed è racchiuso da una capsula trasparente. È situato posteriormente alla pupilla, è fissato alla parete del bulbo dal *legamento sospensore* costituito da fibre connettivali. La superficie anteriore del cristallino è più convessa della superficie posteriore. Questa caratteristica si attenua col passare degli anni , a causa della perdita di elasticità.

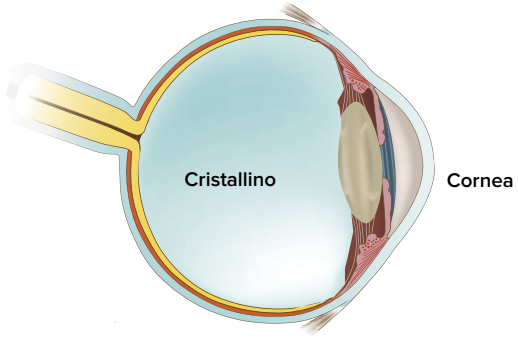

Normalmente il cristallino è trasparente, incolore ed elastico. Nel vecchio, il processo di indurimento finisce con l'interessare tutto l'organo e la lente perde definitivamente la sua elasticità. Il cristallino non possiede né nervi né vasi sanguigni e linfatici. Alla sua nutrizione provvede l'umor acqueo.

L'umore acqueo (o corpo acqueo) è un liquido incolore e trasparente, che si trova tra la cornea e il cristallino. Contribuisce a dare volume al bulbo oculare. È contenuto nel segmento anteriore dell'occhio. Si forma per secrezione dal corpo ciliare ed è costituito da acqua, sali e sostanze proteiche. Gli elementi cellulari sono, invece, quasi assenti. L'umore acqueo funge da mezzo refrattivo (funzione ottica) e fornisce nutrienti alla cornea e al cristallino (funzione nutritiva). Inoltre, contribuisce a mantenere la pressione intraoculare (funzione statica).

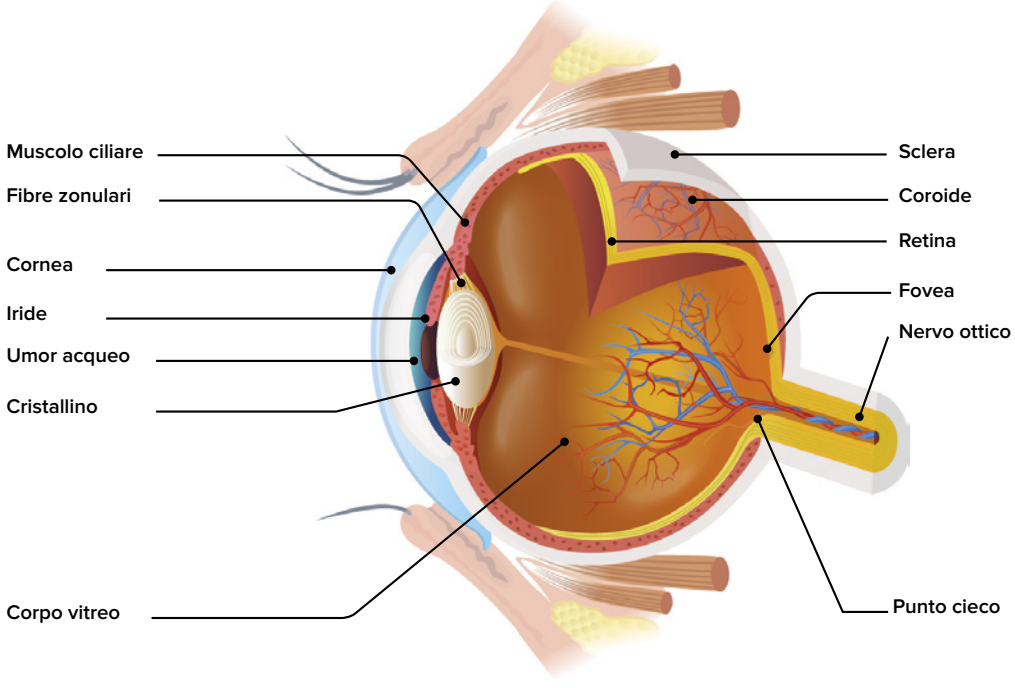

Copyright © 2018 Clitt
Questo file è un'estensione online del corso
Tortora, **COMPETENZE DI IGIENE E CULTURA MEDICO-SANITARIA**

La coroide è una membrana ricca di vasi, di colorazione nerastra, rappresenta lo strato intermedio della tunica oculare. È situata tra la sclerotica e la retina.

La **pupilla** è letteralmente un foro al centro dell'iride, è cioè un diaframma naturale di diametro variabile, simile a quello contenuto in una qualsiasi macchina fotografica, il cui compito è quello di regolare la quantità di luce che va a colpire la retina. Al buio si dilata, in condizioni di elevata luminosità si restringe. Due gruppi di fibre muscolari lisce regolano il diametro della pupilla. Le fibre muscolari disposte circolarmente formano lo sfintere della pupilla che restringe la pupilla stessa (***miosi).*** Le fibre muscolari disposte radicalmente formano il **dilatatore della pupilla** che ne aumenta il diametro (***midriasi***).

Il muscolo costrittore della pupilla è controllato dal parasimpatico, la midriasi dal simpatico.

3. Tonaca interna

La **retina** è lo strato più interno del bulbo oculare, una sottile membrana neurale (100-300 µm circa) che si estende dal punto di entrata del nervo ottico fino al margine pupillare dell'iride. Costituita da 10 strati successivi è considerata parte del cervello, al quale è collegata mediante il nervo ottico.

Osservata all'oftalmoscopio (apparecchio per l'osservazione dell'interno dell'occhio attraverso la pupilla) si vedono in trasparenza i vasi sanguigni e una zona di colore gialla corrispondente al **disco ottico o punto cieco**, che rappresenta il punto in cui convergono le varie fibre che formano il nervo ottico. La zona più scura è la **fovea**, la parte a più alta concentrazione di coni (non sono presenti bastoncelli). Nella retina sono presenti circa 120 milioni di bastoncelli e 6 milioni di coni.

I fotorecettori sono cellule neuroepiteliali a livello dei quali avvengono, sotto lo stimolo luminoso, le complesse reazioni biochimiche che danno origine ad impulsi nervosi.
Verso l'interno dell'occhio la retina è in contatto con l'umor vitreo. A partire dalla sua parte rivolta verso l'umor vitreo, si distinguono tre strati di cellule nervose:

1. cellule amacrine e gangliari
2. cellule bipolari e orizzontali
3. coni e bastoncelli (fotorecettori)

- **Le cellule amacrine interagiscono sia con le cellule bipolari che con quelle gangliari.**
- **Le cellule bipolari (interneuroni) contraggono relazione con le cellule gangliari e con i fotorecettori mentre le cellule orizzontali interagiscono con i fotorecettori e con le cellule bipolari.**
- **I coni e i bastoncelli sono cellule specializzate per la conversione dello stimolo luminoso in segnale nervoso. I coni sono sensibili ai colori degli oggetti e sono deputati alla percezione di immagini assai distinte in ambienti intensamente illuminati; i bastoncelli sono sensibili alle variazioni chiaro/scuro e permettono di apprezzare la forma e i movimenti degli oggetti.**

Il corpo vitreo (detto anche umore vitreo) è una massa gelatinosa, trasparente ed incolore che riempie i 4/5 dell'occhio umano, per la precisione la camera vitrea, che è lo spazio compreso tra la superficie posteriore del cristallino e la retina

Nei bastoncelli è contenuto un pigmento visivo, la *rodopsina,* che viene chimicamente alterato in presenza di luce e che lentamente viene rigenerato al buio. Anche i coni hanno un loro pigmento fotosensibile, che nell'uomo non è stato ancora isolato.

I tre strati entrano in relazione sinaptica a livello di due strati detti **plessiformi**: a livello dello *strato plessiforme esterno* si stabiliscono i contatti tra i fotorecettori e le cellule bipolari ed orizzontali mentre, a livello dello *strato plessiforme interno* è avvengono i contatti

Copyright © 2018 Clitt
Questo file è un'estensione online del corso
Tortora, **COMPETENZE DI IGIENE E CULTURA MEDICO-SANITARIA**

tra le cellule bipolari, amacrine e gangliari. Queste ultime inviano verso i centri cerebrali il risultato dell'elaborazione del messaggio visivo che avviene nella retina attraverso i loro assoni riuniti nel nervo ottico.

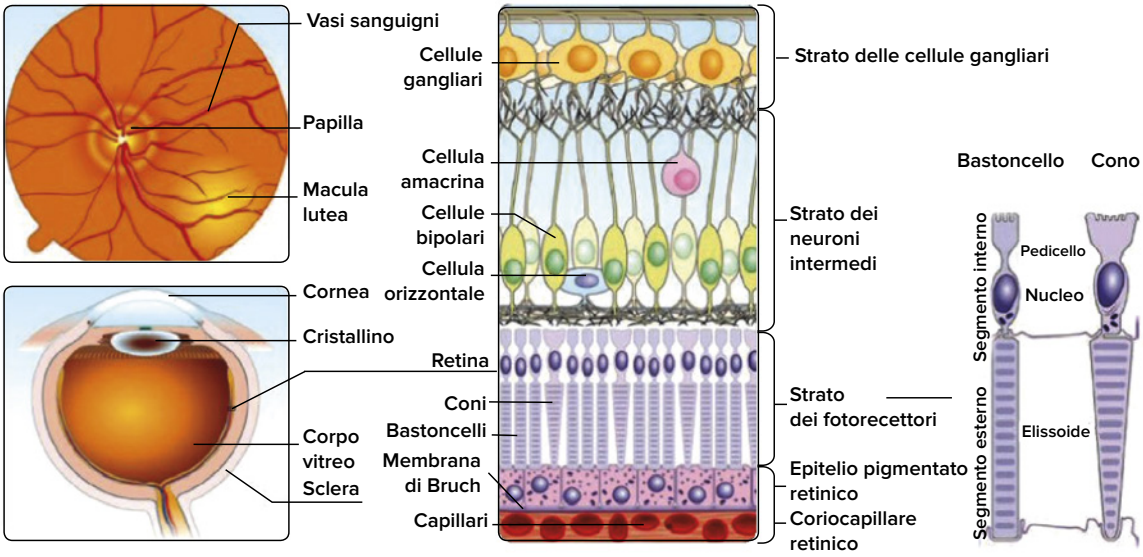

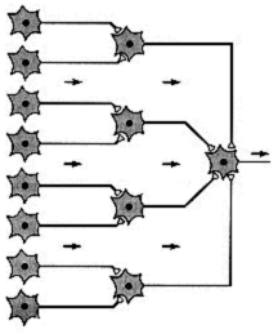

I **bastoncelli** si connettono ad un gran numero di cellule bipolari, che a loro volta si uniscono ad un certo numero di cellule gangliari; si assiste ad un fenomeno di elevata **convergenza neurale**; questa situazione, da un lato provoca un'alta sensibilità anche al crepuscolo, dall'altro determina una bassa capacità di risoluzione delle immagini e una difficoltà nella capacità di percepire la direzione dello stimolo. I coni, al contrario contraggono relazione con le cellule bipolari in un rapporto che si avvicina ad 1; ne consegue che in questo caso l'acuità visiva è massima.

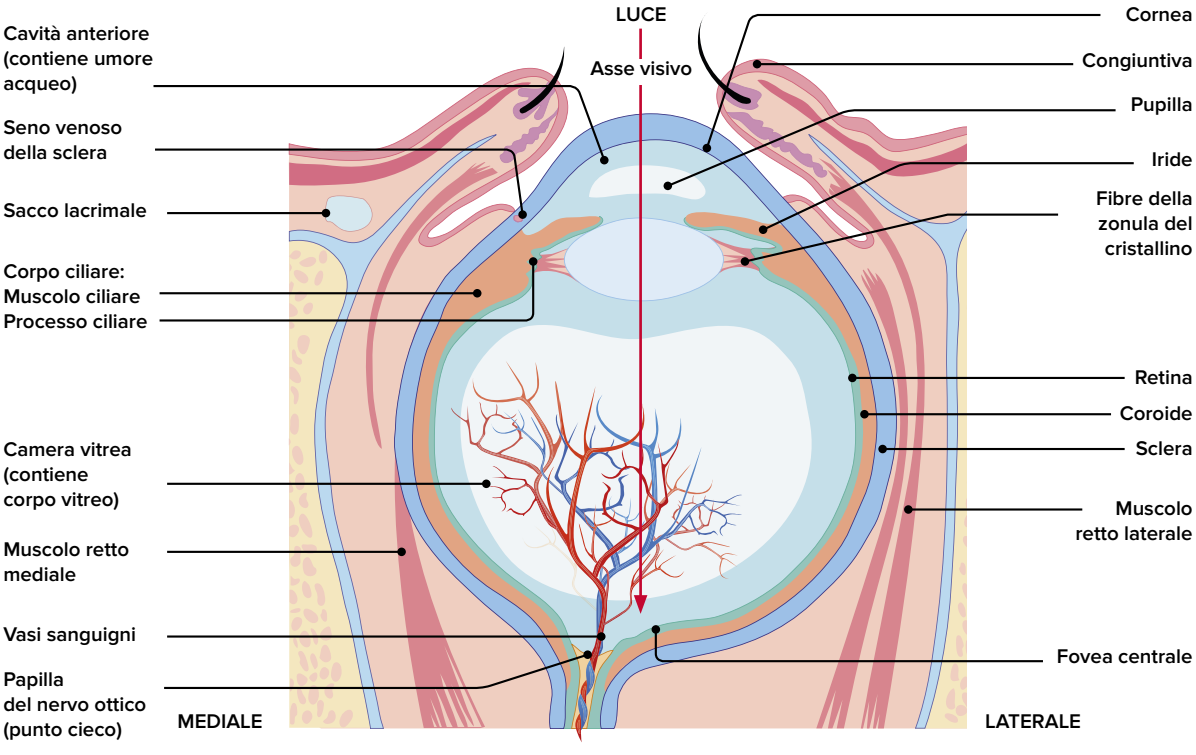

Copyright © 2018 Clitt
Questo file è un'estensione online del corso
Tortora, **COMPETENZE DI IGIENE E CULTURA MEDICO-SANITARIA**

- **Cornea:** devia la luce facendola convergere sulla retina.
- **Pupilla:** controlla variando il suo diametro la quantità di luce che entra nell'occhio
- **Cristallino:** devia la luce facendola convergere sulla retina, grazie ala sua elasticità consente di mettere a fuoco gli oggetti posti per vicino.
- **Corpo vitreo:** sostanza che viene attraversata dalla luce diretta alla retina.
- **Retina:** trasforma gli impulsi luminosi in impulsi elettrici.
- **Nervo ottico:** Trasmette gli impulsi elettrici dalla retina alla corteccia cerebrale.

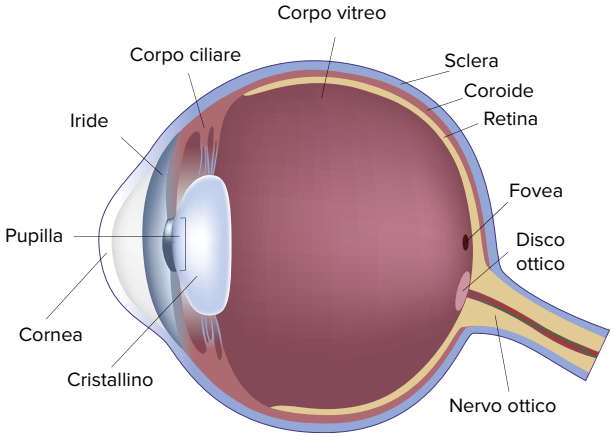

I muscoli dell'occhio sono di due tipi: estrinseci e intrinseci.

Organi accessori

Le **sopracciglia** sono due rilievi osteocutanei coperti da un numero limitato di peli corti.
La funzione principale del sopracciglio è quella di proteggere l'occhio da una luce troppo intensa e di impedire che liquidi quali il sudore della fronte o la pioggia arrivino nell'occhio compromettendo in tal modo la vista.

Le **palpebre** sono due pieghe, una superiore più grande e una inferiore, di tessuto mobile poste davanti agli occhi. Esse proteggono il bulbo oculare grazie ai loro frequenti movimenti di apertura e di chiusura. Con tale meccanismo le palpebre distendono su tutta la superficie anteriore dell'occhio un liquido secreto dalle ghiandole lacrimali impedendone così l'essiccamento.

Il loro rivestimento esterno è formato da cute, mentre quello interno è costituito da una membrana mucosa, la *congiuntiva*, trasparente, che dalle palpebre si estende fino a coprire la porzione anteriore della superficie esterna del bulbo oculare. Sui margini liberi di ciascuna palpebra sono presenti dei peli molto spessi, le **ciglia**.

Le **ciglia** proteggono gli occhi dalle impurità e, essendo sensibili al tocco, quando ad esempio un insetto o la polvere si avvicina all'occhio, questo si chiude per riflesso.

Il globo oculare è costituito da tre tuniche sovrapposte l'una sull'altra. La più esterna, la **capsula fibrosa**, è anche detta **sclerotica**; ha il compito di contenere l'occhio in modo da mantenerne la forma ed inoltre svolge la funzione di protezione.

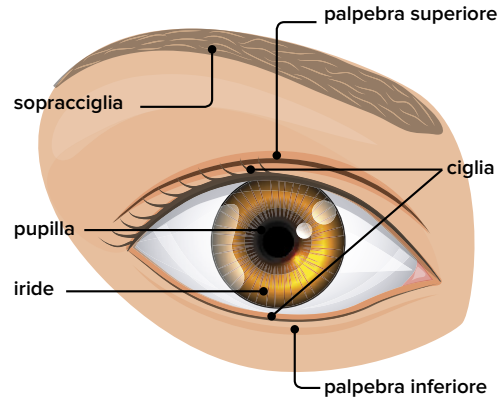

Copyright © 2018 Clitt
Questo file è un'estensione online del corso
Tortora, **COMPETENZE DI IGIENE E CULTURA MEDICO-SANITARIA**

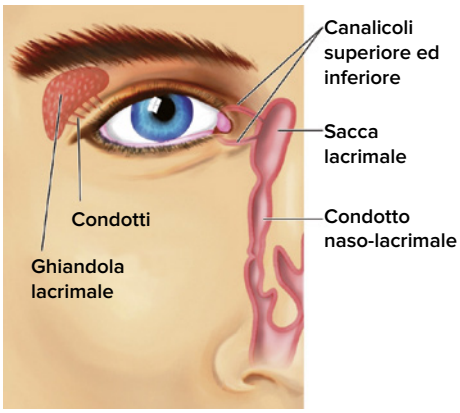

Condotto naso-lacrimale.

L'apparato lacrimale

L'apparato lacrimale è costituito da strutture che secernono le lacrime e le drenano dalla superficie del globo oculare; nel complesso è costituito dalle ghiandole lacrimali, dai condotti lacrimali, dal sacco lacrimale e dal condotto naso-lacrimale.

Comunemente viene suddiviso in due porzioni: una secretoria ed una escretoria.

Corpo vitreo

Il *corpo vitreo* consiste in una massa trasparente e gelatinosa che riempie lo spazio esistente tra la faccia posteriore della lente cristallina e la membrana interna del globo oculare; tale massa è detta umor vitreo, un liquido gelatinoso formato da sostanza amorfa, fibre e cellule, tenuta assieme dalla membrana ialoidea; il corpo vitreo è attraversato nel suo diametro antero-posteriore dal canale ialoideo che corre dalla papilla del nervo ottico all'incavatura (fossa ialoidea), la quale accoglie anteriormente la faccia posteriore del cristallino.

Fisiologia dell'occhio

L'occhio ha la funzione di raccogliere gli stimoli luminosi provenienti dall'ambiente esterno e di trasmetterli ai centri nervosi del cervello, dove questi stimoli vengono rielaborati sotto forma di immagini. I raggi luminosi provenienti dagli oggetti attraversano le parti trasparenti dell'occhio e sono messi a fuoco sulla retina mediante variazioni nella curvatura del cristallino, prodotte dai muscoli ciliari che lo contornano. La rifrazione avviene quando la luce passa attraverso la cornea, l'umor acqueo, il cristallino e l'umor vitreo per raggiungere la retina.

Lo strato più interno della retina contiene bastoncelli e coni, le cellule *fotorecettori* dell'occhio. Questi rispondono allo stimolo della luce producendo un impulso nervoso.

Sulla retina si forma un'immagine reale e capovolta che stimola i fotorecettori, questi impressionati inviano ai centri nervosi del cervello stimoli elettrici che sono convertiti in immagini raddrizzate che ci danno la visione degli oggetti.

Il fenomeno ricorda la formazione dell'immagine nelle macchine fotografiche, dove il cristallino ha il ruolo dell'obiettivo, la pupilla quello del diaframma e la retina quello della pellicola, impressionata dall'immagine degli oggetti.

La visione ***binoculare***, che è il risultato della presenza di due occhi separati che vedono lo stesso oggetto da angoli leggermente diversi, produce la sensazione della *profondità* e della *distanza*.

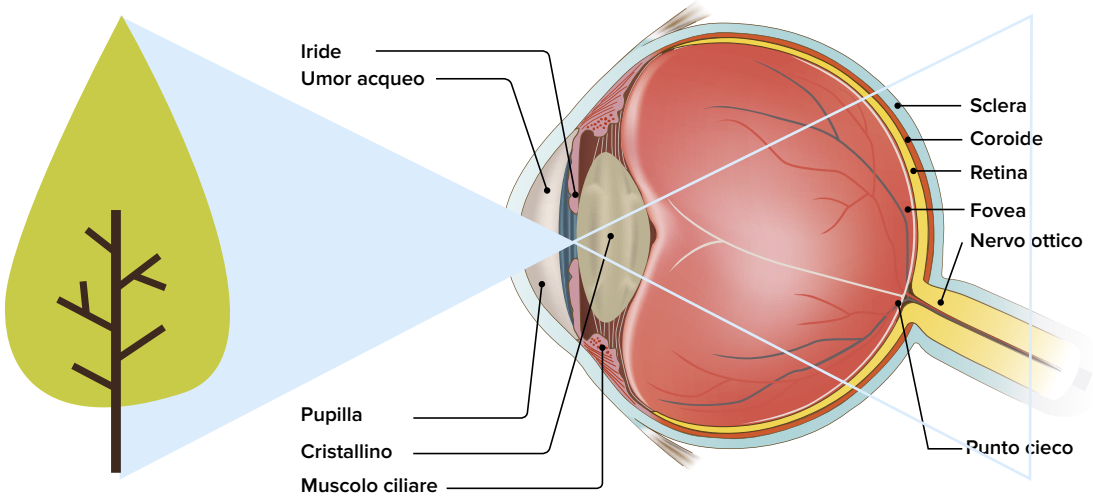

Copyright © 2018 Clitt
Questo file è un'estensione online del corso
Tortora, **COMPETENZE DI IGIENE E CULTURA MEDICO-SANITARIA**

I difetti e le malattie dell'occhio

Col passare degli anni l'elasticità del cristallino diminuisce, pertanto l'accomodazione, e quindi la visione distinta degli oggetti vicini, diventa difficoltosa (presbiopia). Anomalie del sistema diottrico dell'occhio si hanno nella miopia, nell'astigmatismo, condizioni che alterano la rifrazione dei raggi luminosi e impediscono il formarsi di un'immagine nitida sulla retina.

Astigmatismo	Anomalia della rifrazione oculare, dovuta alla diversa curvatura del cristallino e della cornea, per cui l'immagine di un punto appare deformata ed il difetto si corregge con lenti *cilindriche*.
Miopia	Difetto di rifrazione per il quale i raggi luminosi convergono in un punto anteriore alla retina invece che sulla retina stessa, cosicché le immagini lontane risultano sfocate, indistinte. Chi ne è affetto vede bene da vicino ma non da lontano: questo difetto viene corretto con lenti *divergenti*. Il 25% degli italiani è miope.
Presbiopia	Difetto visivo, proprio dell'età matura o senile, dovuto alla diminuita capacità di accomodazione del cristallino, per cui l'occhio vede distinti gli oggetti lontani e sfocati gli oggetti vicini. In questo caso l'immagine si forma dietro la retina e si corregge con lenti *convesse*.
Ipermetropia	L'ipermetropia si presenta quando il bulbo oculare è più corto del normale. In alcuni casi, l'ipermetropia può essere causata dalla cornea che ha troppo poca curvatura. L''ipermetropia è generalmente ereditaria.

I difetti della vista si correggono, oltre che con gli occhiali, con lenti a contatto che aderiscono alla congiuntiva o con interventi risolutivi che utilizzano la tecnica con laser.

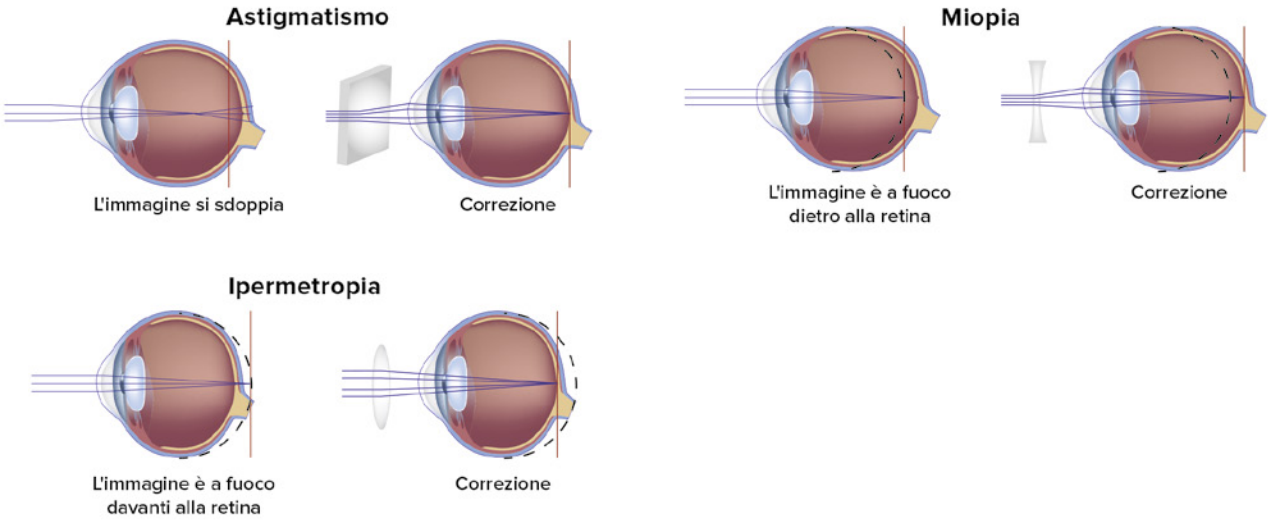

Strabismo

La deviazione patologica dell'asse visivo di uno o di entrambi gli occhi dalla normale direzione dello sguardo determina una duplicità dell'immagine osservata. Tale fenomeno è detto *strabismo*. È l'incapacità dei due occhi di muoversi in modo sincronizzato.

Perché la visione sia corretta, i due occhi devono compiere movimenti simultanei e simmetrici; quando questo non avviene le immagini appaiono in posizioni diverse sulle retine dei due occhi, di conseguenza, a livello cerebrale, la visione che si avrà sovrapponendo le due immagini sarà una visione doppia (diplopia) o confusa.

In questo caso, normalmente un meccanismo di difesa cerebrale, specie nel bambino, cancella una delle due immagini (ambliopia).

Copyright © 2018 Clitt
Questo file è un'estensione online del corso
Tortora, **COMPETENZE DI IGIENE E CULTURA MEDICO-SANITARIA**

Daltonismo

In alcuni soggetti può verificarsi una forma di cecità per uno o più colori detta *daltonismo;* dal nome del fisico inglese Dalton che ne fu affetto per il colore rosso. Malattia genetica legata al cromosoma X nella quale alcuni colori non sono percepiti correttamente; è causata da anomalie nei fotopigmenti dei coni. Il fotopigmento è una sostanza tipica sensibile alla luce che induce la stimolazione delle vie nervose ottiche.

Emeralopia

Una carenza di vitamina A può provocare gravi disturbi alla vista: si possono avere secchezza ed opacizzazione della cornea, disturbi che nei casi gravi determinano anche la cecità. Un primo sintomo di avitaminosi A si manifesta con la cecità notturna, cosiddetta *emeralopia***,** per cui al crepuscolo il potere visivo è molto ridotto (difficoltà di mettere a fuoco gli oggetti). Una carenza di vitamina A può determinare un impoverimento del fotopigmento nei bastoncelli, e di conseguenza disturbi della vista a luce soffusa.

Cristallino trasparente

Cristallino opacizzato a causa della cataratta

Cataratta

Una diffusa patologia che colpisce soprattutto la terza età è la **cataratta.** Per cataratta si intende l'**opacizzazione del cristallino** che provoca l'annebbiamento progressivo della vista. Nelle persone affette da cataratta la regione centrale del cristallino si opacizza e questo determina una perdita della capacità visiva. I soggetti a rischio sono rappresentati: da anziani, diabetici, pazienti che hanno utilizzato per lunghi periodi terapie a base di cortisone o chemioterapici, persone che hanno riportato gravi ferite o traumi oculari o affette da altre malattie oculari.
La cataratta si forma **lentamente e senza provocare dolore**. Si può presentare in entrambi gli occhi, anche se di norma un occhio viene interessato prima dell'altro. In presenza di cataratta l'unico trattamento valido è di tipo chirurgico.

Glaucoma

È una patologia dell'occhio caratterizzata da un aumento della pressione intraoculare. La causa è legata ad un diminuito riassorbimento dell'umore. Conduce ad una progressiva riduzione del campo visivo, dovuta alla lesione del **nervo ottico**, fino, nei casi più gravi, alla cecità totale. Colpisce circa l'1-2% della popolazione sopra i 60 anni e rappresenta la seconda causa di cecità nel mondo.

È buona norma, anche in assenza di disturbi precisi, effettuare una visita oculistica completa almeno una volta dopo i 40 anni.

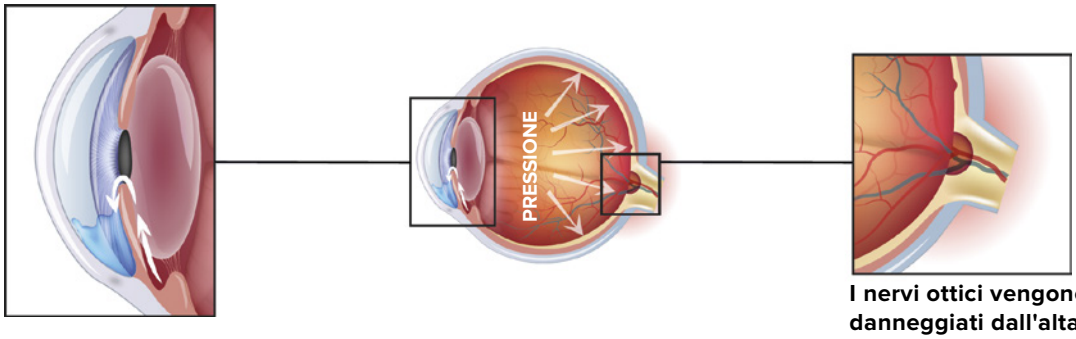

Canale di drenaggio bloccato
Troppo liquido rimane negli occhi e questo aumenta la pressione.

I nervi ottici vengono danneggiati dall'alta pressione

Copyright © 2018 Clitt
Questo file è un'estensione online del corso
Tortora, **COMPETENZE DI IGIENE E CULTURA MEDICO-SANITARIA**

FATTORI DI RISCHIO

1. L'età: la prevalenza della malattia cresce con l'età.
2. La familiarità: chi ha familiari con questa patologia presenta un maggior rischio di sviluppare la malattia.
3. La razza: negli afro-americani la prevalenza del glaucoma è quattro volte più alta rispetto alle altre razze e la probabilità che questa malattia porti alla cecità è da sei a otto volte più alta.
4. La miopia superiore alle 4-5 diottrie.
5. L'ipertensione sistemica e i disordini vascolari (diabete).
6. L'emicrania e i vasospasmi periferici.
7. I fattori genetici.

Quando, a causa del glaucoma, le fibre del nervo ottico iniziano a subire dei danni, si generano delle zone all'interno del campo visivo, dette ***scotomi*** (zone cieche), in cui non è più possibile vedere. Inizialmente molto piccoli, gli scotomi vengono notati solo quando diventano estesi ed il danno al nervo ottico è già considerevole. Nel frattempo il paziente continuerà a vedere nitidamente al centro. Nelle fasi terminali il nervo ottico diventa di colore pallido, è completamente distrutto e si arriva a cecità. Per questo motivo è fondamentale scoprire il glaucoma in tempo.

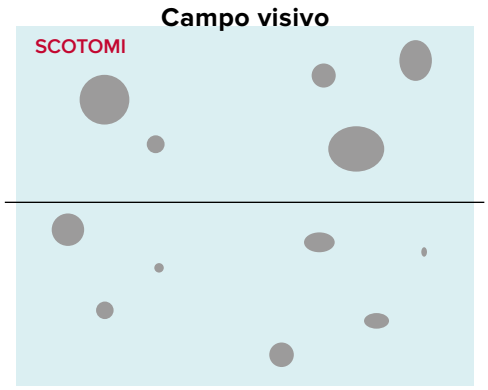

Lo scotoma può essere singolo o multiplo e quindi creano una o più zone d'ombra.

La diagnosi precoce si fonda sulla misurazione della pressione interna dell'occhio (tonometria) e l'esame del fondus. Di fondamentale importanza è il controllo del campo visivo, sia manuale sia computerizzato.

La terapia è di tipo locale (colliri), per mezzo di farmaci *betabloccanti* o *parasimpaticomimetici*. Se la terapia topica non è sufficiente, si associano gli inibitori dell'anidrasi carbonica per via orale.

La chirurgia nel glaucoma è indicata quando la terapia laser e/o la terapia farmacologica non riescono ad abbassare la pressione a livelli ottimali.

Retinopatia diabetica

La retinopatia diabetica è direttamente correlata al diabete. Gli affetti da diabete hanno una concentrazione di glucosio nel sangue superiore alla norma detta ***iperglicemia.*** Questo causa alterazioni e ispessimento dei vasi sanguigni, soprattutto dei capillari, che impedisce il regolare funzionamento dell'ossigenazione dei tessuti. Anche la retina, ricca di capillari, è quindi soggetta a problemi diabetici. I sintomi non sono immediatamente visibili; con il progredire della malattia si possono riscontrare trombosi, riduzione della vista, annebbiamento, emorragie.

L'unico modo per scoprire alterazioni dei vasi retinici è quello di sottoporsi ad *un esame del fondo dell'occhio*. La terapia deve essere impostata in relazione alla malattia di base (diabete).

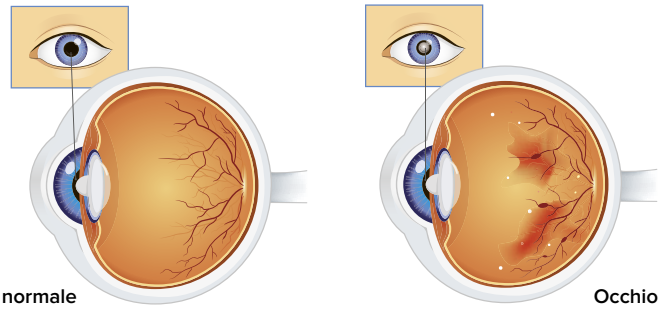
Occhio normale

Occhio con retinopatia diabetica

Ispessimento dei vasi sanguigni della retina.

Copyright © 2018 Clitt
Questo file è un'estensione online del corso
Tortora, **COMPETENZE DI IGIENE E CULTURA MEDICO-SANITARIA**

L'orecchio: organo dell'udito e dell'equilibrio

L'orecchio svolge la funzione di percepire le *sensazioni sonore* e dell'*equilibrio*, trasformandole in impulsi nervosi che vengono poi inviati attraverso l'ottavo nervo encefalico, il *nervo acustico*, al lobo temporale della corteccia cerebrale ed al cervelletto.

L'associazione di queste due importanti funzioni dipende dal fatto che i relativi recettori specifici si trovano all'interno di un unico sistema di cavità profondamente poste entro le ossa del cranio, cavità che nel loro insieme vengono definite ***labirinto.***
L'orecchio umano, destro e sinistro, è composto da tre regioni: l'***orecchio interno,*** l'***orecchio medio*** e l'***orecchio esterno.***

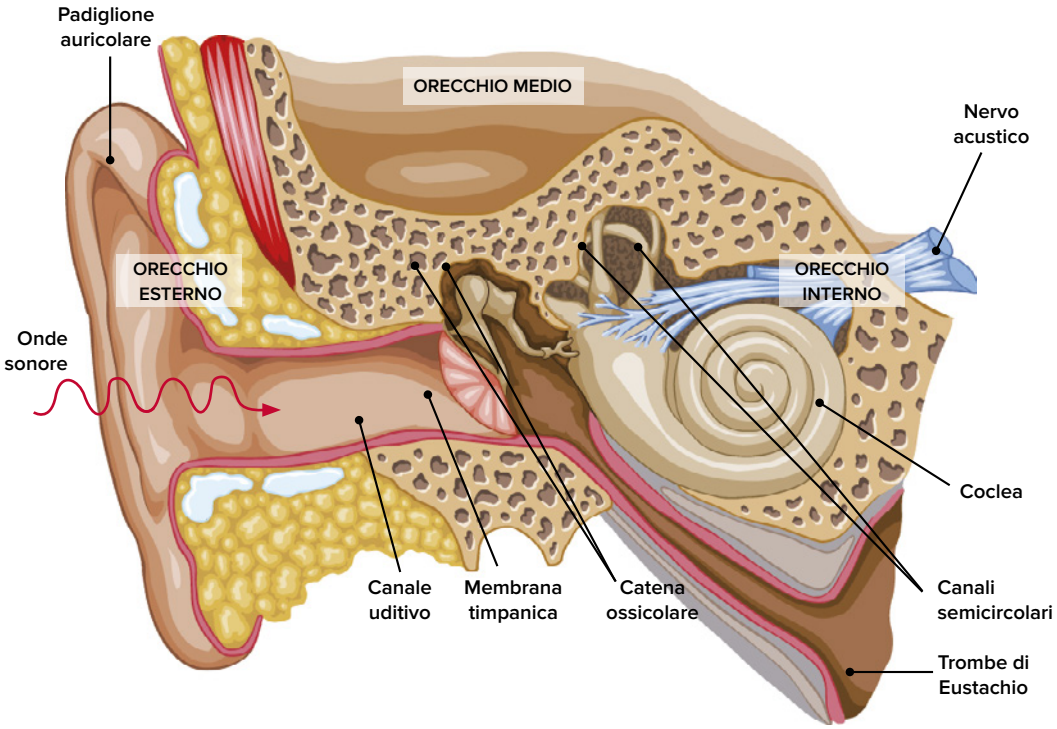

L'orecchio esterno è composto dal *padiglione auricolare* e dal *condotto o canale uditivo.*

Il primo sporge dall'osso temporale; ha la funzione di raccogliere le onde sonore per dirigerle verso il condotto uditivo esterno ed è costituito da uno scheletro cartilagineo; vi si distinguono diverse parti: *elice, antielice, trago, antitrago, conca e lobo.*

Il condotto uditivo esterno, tortuoso e lungo circa 2,5 cm, è una specie di galleria di natura cartilaginea che raccoglie le onde sonore. In esso sporgono peli detti ***tragi*** (che servono principalmente per impedire l'entrata nel meato acustico a corpi estranei o ad insetti) e sboccano i condotti escretori di ghiandole sudoripare speciali, che secernono il cerume, una sostanza cerosa giallastra che protegge le parti interne. Tuttavia, in taluni casi si verifica un'eccessiva secrezione di cerume che può provocare una temporanea sordità. Nei casi più ostinati occorre l'intervento del medico per rimuovere il "tappo di cerume" prodotto.

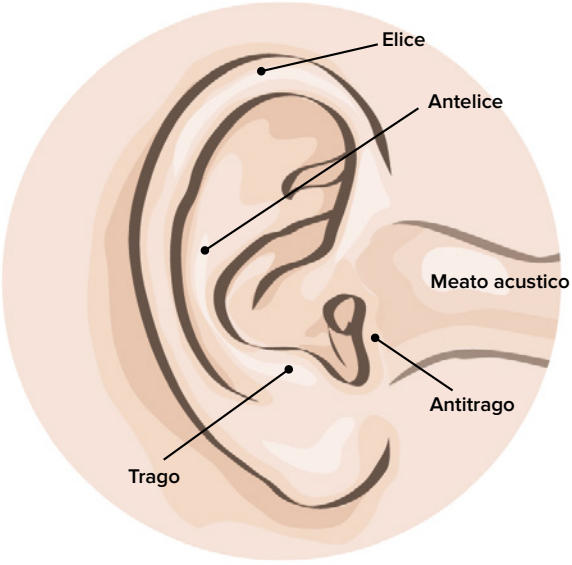

Copyright © 2018 Clitt
Questo file è un'estensione online del corso
Tortora, **COMPETENZE DI IGIENE E CULTURA MEDICO-SANITARIA**

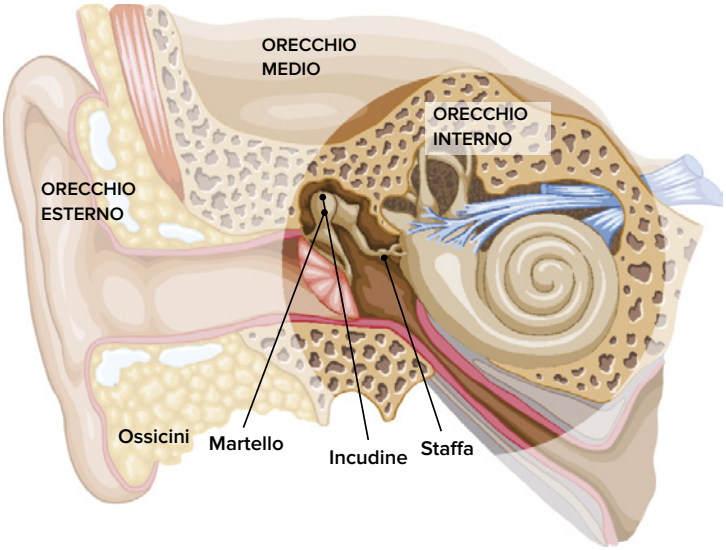



L'orecchio esterno è separato dall'orecchio medio da una delicata membrana ovale ed elastica, la ***membrana timpanica*** o ***timpano.***

La porzione dell'orecchio medio comincia dal timpano e include tre piccole ossa che insieme vengono chiamate ossicini. I tre ossicini sono il *martello*, l'*incudine* e la *staffa*. La membrana timpanica vibra quando è colpita dalle onde sonore attraverso il condotto acustico esterno e le trasmette alla catena degli ossicini dell'udito. L'orecchio è costituito dalle ossa più piccole di tutto il corpo. Il timpano è in diretto contatto con il più esterno di questi ossicini, il ***martello***, il quale si articola con l'***incudine*** che a sua volta è connessa con la ***staffa.*** La cavità dell'orecchio medio (piena d'aria) comunica con la faringe per mezzo delle ***trombe di Eustachio***: in tal modo la pressione dell'aria è uguale all'esterno e all'interno del timpano. Se non fosse così il timpano verrebbe teso dalla pressione esercitata dall'aria esterna. L'orecchio interno è costituito da tre cavità scavate all'interno dell'osso temporale, riunite in un complesso detto **labirinto.** Questo spazio è pieno di un liquido detto *perilinfa*. È costituito da tre parti: il **vestibolo,** i **canali semicircolari** e la **chiocciola.**

La chiocciola chiamata anche coclea si trova nell'orecchio ed è un organo fondamentale dell'udito, collocato nell'orecchio interno, dove costituisce la parte del labirinto.

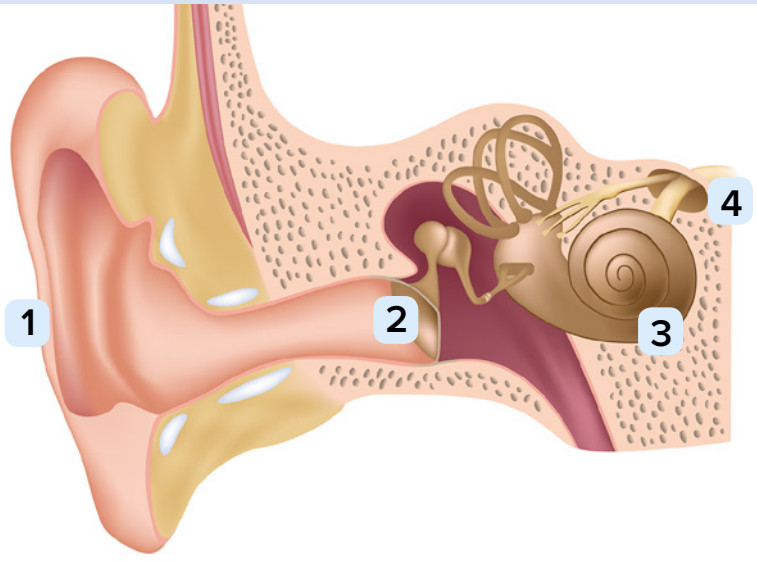

1. Canale uditivo: i suoni attraversano il canale uditivo fino a raggiungere il timpano.

2. Timpano e ossicini: le onde sonore fanno vibrare il timpano, mettendo in movimento gli ossicini che si trovano al centro dell'orecchio.

3. Orecchio interno: questo movimento mette in moto il fluido presente all'interno dell'orecchio interno (coclea) che a sua volta fa muovere le cellule ciliate.

4. Nervo uditivo: le cellule ciliate trasformano il movimento in impulsi elettrici che vengono inviati al nervo uditivo all'interno del cervello.

Copyright © 2018 Clitt
Questo file è un'estensione online del corso
Tortora, **COMPETENZE DI IGIENE E CULTURA MEDICO-SANITARIA**

La chiocciola ossea è formata da un canale scavato nello spessore della *rocca petrosa* dell'osso temporale. Un suono prodotto nell'aria rimbalza quasi totalmente su di una superficie liquida: la funzione dell'orecchio medio è di trasmettere i suoni al liquido dell'orecchio interno, amplificando la vibrazione, così da compensare la perdita di energia dovuta al passaggio aria-liquido.

Per evitare che le vibrazioni possano arrecare danno al timpano il condotto uditivo è incurvato leggermente a spirale in modo che le vibrazioni non urtino direttamente la membrana timpanica. Il timpano può lacerarsi per brusche variazioni di pressione.

L'orecchio medio è separato dall'orecchio interno da una parete ossea contenente due aperture la ***finestra ovale*** e la ***finestra rotonda.*** Il piede della staffa si inserisce sulla finestra ovale. È così che attraverso questa catena di ossicini le vibrazioni prodotte dal timpano vengono portate fino all'orecchio interno.

I più importanti costituenti dell'orecchio interno sono la ***chiocciola*** o ***coclea*** ed i ***canali semicircolari.*** La chiocciola è un complicato canale avvolto a spirale e contiene l'***organo del Corti*** (che rappresenta l'organo dell'udito) costituito da particolari cellule ciliate, dette ***cellule acustiche o capellute,*** che rappresentano i recettori degli stimoli sonori.

La coclea in sezione

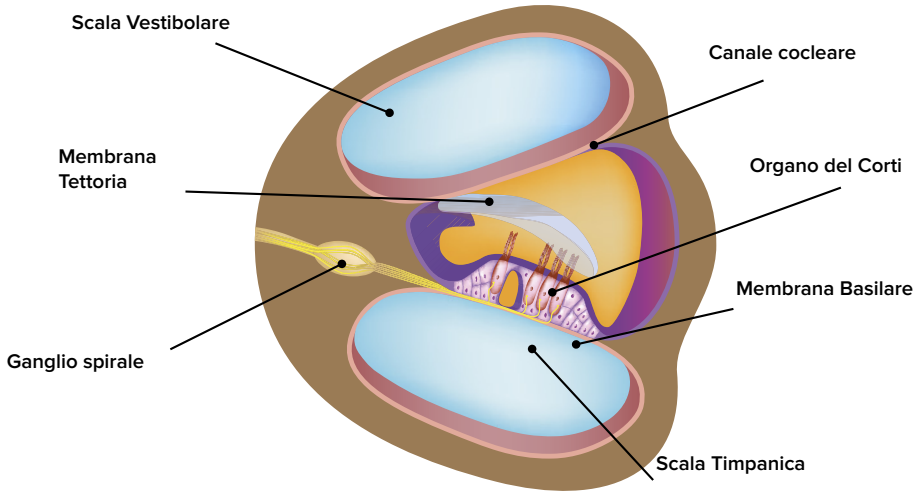

Al di sopra di queste cellule si trova la ***membrana tettoria o tectoria,*** fluttuante nel liquido contenuto nell'orecchio interno detto ***endolinfa.*** Le vibrazioni della finestra ovale vengono trasmesse al liquido che si trova nell'orecchio interno, liquido che provoca le oscillazioni delle ciglia delle cellule acustiche. Queste raccolgono le vibrazioni del suono e trasmettono ai loro prolungamenti un'eccitazione che viene condotta dal ***nervo cocleare*** al cervello dove viene percepito il suono.

Ogni onda sonora ha caratteristiche proprie come l'intensità o la lunghezza. Non si può sentire un suono se non ha una intensità sufficiente a far vibrare il timpano e lo stesso avviene se non ha la giusta lunghezza d'onda.

La via acustica conduce gli impulsi dalla coclea ai nuclei cocleari del tronco dell'encefalo e di qui all'area acustica situata nel lobo temporale.

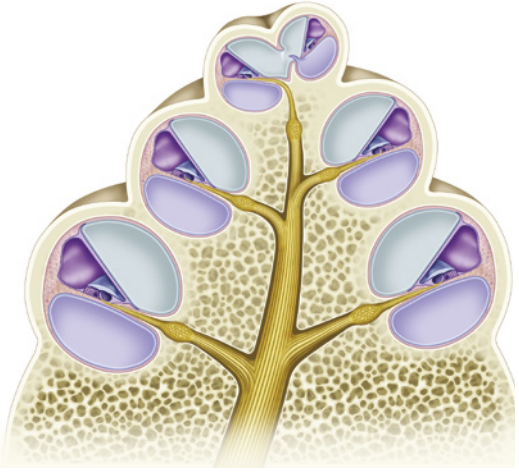

Schema che mostra il collegamento nervoso tra le cellule acustiche e il cervello.

Copyright © 2018 Clitt
Questo file è un'estensione online del corso
Tortora, **COMPETENZE DI IGIENE E CULTURA MEDICO-SANITARIA**

La funzione dell'equilibrio

La funzione dell'equilibrio, cioè la postura e il controllo della posizione e del movimento del corpo nello spazio, si basa su una complessa rete di organi e vie nervose.

Il centro nervoso che ha il compito di controllare l'equilibrio è il cervelletto, la cui azione si realizza automaticamente e non è soggetta al controllo della volontà.

Esso in ogni momento riceve:

1. informazioni dall'orecchio interno dove si trovano i labirinti che, mediante il movimento del liquido che contengono, informano continuamente sulla posizione e sull'orientamento della testa nello spazio;
2. informazioni dall'appoggio plantare relative alla pressione esercitata dal peso del corpo sull'appoggio stesso;
3. informazioni dai muscoli, tendini e articolazioni;
4. informazioni dagli occhi.

Alla base del meccanismo di controllo dell'equilibrio vi è il corretto funzionamento della via vestibolare. L'organo statico è formato dall'*utricolo*, dal *sacculo* e dai *condotti semicircolari membranosi*, contenuti nel vestibolo e nei canali semicircolari ossei, ed è unito all'encefalo dal nervo vestibolare dell'acustico.

Compito di tale apparato è consentire all'individuo stabilità posturale, sia in situazione di staticità che in movimento, adattandosi ai continui cambiamenti ambientali. Per attuare tale obiettivo l'organismo utilizza una complessa rete di risorse suddivisa essenzialmente in tre parti:

- **recettori sensoriali** (esterocettivi cutanei e propriocettivi, visivi, vestibolari e uditivi) che mettono le diverse parti del corpo in relazione a fattori intrinseci ed estrinseci;
- **centri superiori** (nuclei vestibolari, cervelletto,sostanza reticolare, corteccia cerebrale) che integrano ed elaborano i dati derivanti dalle fonti precedenti, combinando i processi cognitivi e strategici: ***engrammi*** (memorie di comandi motori e delle relative sensazioni propriocettive, attivate in blocco nel compiere un gesto abituale);
- **effettori** (nuclei cranici da cui partono i comandi ai muscoli oculomotori per la stabilizzazione visiva, e il midollo spinale da cui partono i segnali diretti alle placche motrici dei muscoli scheletrici per la stabilità antigravitaria).

Sistema vestibolare

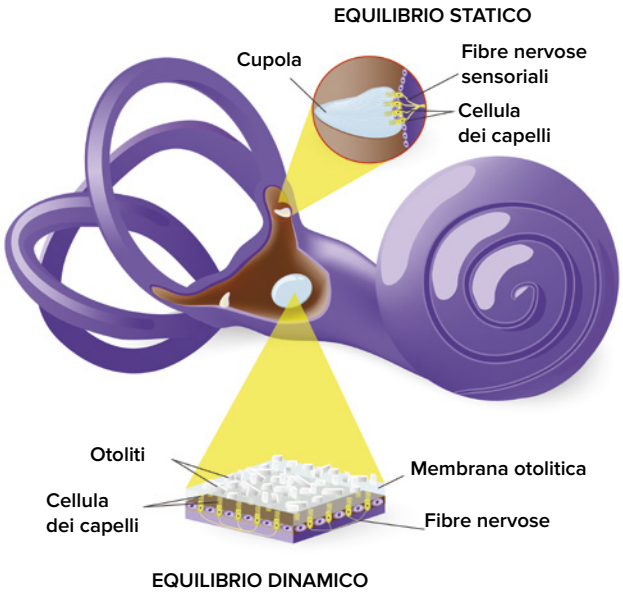

I canali semicircolari, in numero di tre, sono disposti secondo le tre direzioni dello spazio e presentano al loro interno cellule provviste di ciglia. Queste sono immerse in una gelatina, dove circola lo stesso liquido presente nella chiocciola ed in più dei cristalli di calcio liberi (***otoliti***). Gli spostamenti della testa, o gli improvvisi cambiamenti di velocità , vengono recepiti dagli otoliti che urtano le cellule ciliate di uno dei canali semicircolari; questo trasmette l'informazione al cervello mediante il ***nervo vestibolare.*** Il cervello, coordinando le informazioni provenienti anche dagli occhi e dai muscoli del corpo, valuterà la nostra posizione ed i movimenti necessari per mantenere l'equilibrio.

Copyright © 2018 Clitt
Questo file è un'estensione online del corso
Tortora, **COMPETENZE DI IGIENE E CULTURA MEDICO-SANITARIA**

Lesioni di tale apparato per cause traumatiche, circolatorie, tossi-infettive, tumorali, possono provocare gravi conseguenze. Tra queste ricordiamo il ***nistagmo***, la deviazione degli indici della marcia o la caduta in posizione eretta, le vertigini.

Il nistagmo può essere causato dal distacco degli otoliti dalla macula dell'utricolo e il loro trasporto verso i canali semicircolari.

Malattie dell'orecchio

Otalgia

L'otalgia o mal d'orecchio del lattante è spesso causa di pianto nei neonati. A volte, è proprio l'atto della suzione a causare l'otalgia. L'allattamento al seno può causare nel lattante, per lo sforzo compiuto, mal d'orecchio.

L'otalgia si manifesta con la comparsa di pianto improvviso e violento e con il brusco allontanamento del capo dal seno materno. L'otalgia è, tuttavia, un sintomo caratteristico di molte malattie dell'orecchio, particolarmente frequente nei bambini, ma colpisce anche adulti ed anziani. Può essere associata a diminuzione dell'udito (ipoacusia), fuoriuscita dall'orecchio di liquido o pus (otorrea), prurito e acufeni (ronzii). Molto diffuso è il fastidio che si trasforma in dolore a causa della presenza dei tappi di cerume nell'orecchio. Talvolta il dolore è localizzato all'orecchio ma deriva da infiammazioni ad esempio nevralgia del trigemino, del naso, delle tonsilli, dei denti e delle gengive. La terapia dell'otalgia va impostata in relazione alla patologia che ha scatenato il dolore.

Otite

Le otiti possono provocare deficit uditivi spesso causati da infezioni dell'orecchio. Si parla di otite esterna quando interessa il condotto uditivo esterno, di otite media ed interna se coinvolge, rispettivamente, l'orecchio medio o quello interno. Può interessare un solo orecchio o entrambi per cui si dirà monolaterale destra o sinistra nel primo caso, bilaterale nel secondo. La struttura della tuba uditiva comporta una suscettibilità dell'orecchio medio a sviluppare infezioni virali o batteriche (otite media). L'otite media può produrre edema e produzione di pus che bloccano la trasmissione del suono nell'orecchio medio. L'otalgia è il sintomo caratteristico dell'otite; il dolore può essere più o meno intenso.

Talvolta, l'agente eziologico è un microrganismo, ad esempio batteri, virus o funghi presenti nelle piscine e nel mare, che proliferano più facilmente in ambiente umido.

L'otite interna, nota come ***labirintite***, è caratterizzata da una infiammazione dell'orecchio interno (labirinto) e di altre strutture coinvolte nelle capacità di equilibrio, della postura e dell'udito. Tale patologia determina la comparsa di vertigini, perdita di equilibrio, con nausea e vomito.

Copyright © 2018 Clitt
Questo file è un'estensione online del corso
Tortora, **COMPETENZE DI IGIENE E CULTURA MEDICO-SANITARIA**

Situazioni problematiche anche abbastanza gravi e che necessitano tempestivamente l'intervento di un medico otorinolaringoiatra. In età pediatrica, l'otite può associarsi ad aumentata irritabilità, crisi di pianto, perdita di appetito, vomito e diarrea; a differenza di quanto a volte si pensi, non è contagiosa. I bambini, scomparsi dolore e febbre, possono tornare a scuola senza problemi. Quanto alla durata, l'infiammazione dell'orecchio solitamente si risolve in un paio di settimane. È importante, però, verificare che questa non si ripresenti: l'otite cronica, infatti, deve essere curata con particolare attenzione al fine di non causare danni permanenti all'apparato uditivo del bambino.



Epitelio della lingua.

Il gusto

I recettori del gusto sono *i bottoni gustativi* o *calici gustativi* posti sulla superficie superiore della lingua. Essi sono in grado di percepire e distinguere i sapori dei cibi.

Il bottone gustativo è una struttura recettoriale situata sulla lingua deputata al riconoscimento dei sapori, Ogni bottone è costituito da un gruppo di 5-8 cellule di forma allungata, provviste di un prolungamento apicale che sporge in una piccola apertura dell'epitelio mucoso detta *poro gustativo* il corpo di queste cellule è avvolto dalle espansioni terminali di fibre nervose. Per ricevere le sensazioni del gusto è necessario che le sostanze

dotate di qualità gustative siano solubili nella saliva e possano così arrivare alle papille.

Il **sapore** riguarda tutte le sensazioni che siamo in grado di percepire tramite i chemiorecettori gustativi presenti sulla lingua.

Papille gustative

Il numero delle papille gustative sulla nostra lingua si riduce con l'età. Un bambino ne ha oltre 10.000, mentre un adulto ne ha soltanto 5.000.

I diversi tipi di recettori, sono in grado di percepire i diversi sapori: **dolce, amaro, salato, acido, umami** (sapore del glutammato presente nella cucina orientale e in alcuni formaggi stagionati)**.**

Le papille gustative hanno sede nell'epitelio della lingua e, per forma, struttura e funzione, se ne distinguono vari tipi:

- le ***papille filiformi*** distribuite variamente su tutto il dorso della lingua, non hanno funzione gustativa ma principalmente tattile e dolorifica cioè sono in grado di rilevare la diversa consistenza dei liquidi o dei cibi che si introducono;
- le ***papille fungiformi***, a forma di fungo, sono poste all'apice della lingua. Ognuna di queste papille contiene diversi bottoni gustativi e la loro funzione è quella di rilevare tre delle quattro sensazioni elementari: *il dolce, l'acido, il salato.*
- le ***papille foliate***, poste ai lati del dorso della lingua, contengono numerosi calici gustativi; tra una papilla e l'altra emergono i dotti escretori delle ghiandole salivari della lingua chiamate ghiandole di Ebner;

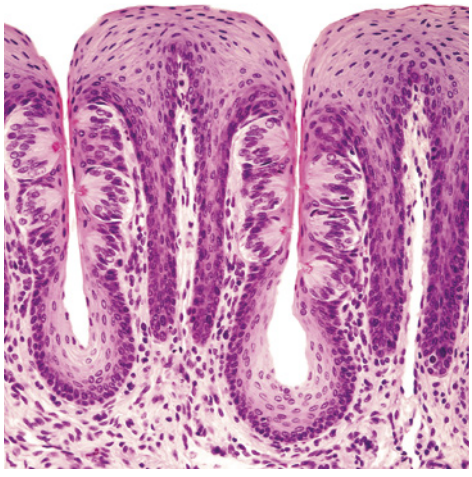

Copyright © 2018 Clitt
Questo file è un'estensione online del corso
Tortora, **COMPETENZE DI IGIENE E CULTURA MEDICO-SANITARIA**

- le ***papille vallate o caliciforme***, sono simili alle fungiformi e contengono numerosi calici gustativi; sono dislocate alla base della lingua, con una disposizione a "V" capovolta. Contengono diversi bottoni gustativi e la loro funzione è quella di rilevare principalmente la sensazione dell'*amaro*.

Le papille caliciformi e fungiformi costituiscono le vere papille gustative; le altre sono piuttosto papille tattili e termiche.

Non bisogna però dimenticare il ruolo e l'importanza dell'olfatto, di cui si parlerà più avanti. Infatti, il gusto di quasi tutti i cibi e di molte bevande è il risultato della mescolanza di sapori e odori.

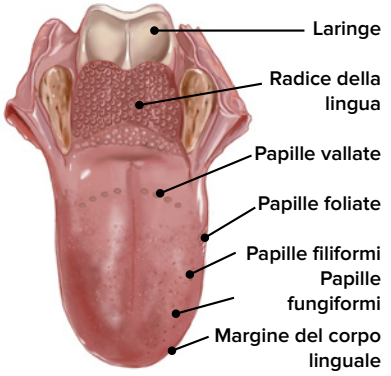

Sapori

- il dolce si avverte maggiormente sulla punta della lingua;
- l'acido e il salato ai lati della lingua;
- l'amaro in fondo alla lingua (questo si pensa sia un meccanismo di tipo difensivo prima che avvenga la deglutizione).

Le papille vivono solo una decina di giorni, pertanto, sono soggette a un continuo ricambio. Il loro compito è quello di analizzare la natura delle varie sostanze presenti nel cibo, dopo che sono state disciolte nella saliva. Il contatto con differenti sostanze genera impulsi differenti che raggiungono il cervello, dove vengono percepiti e riconosciuti i sapori.

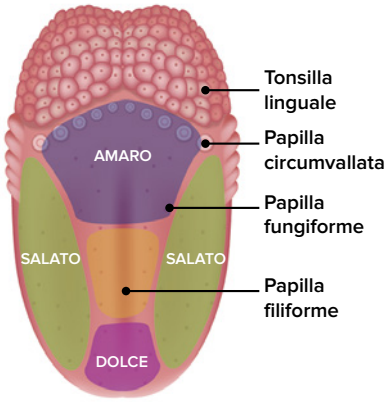

Le sensazioni gustative raggiungono l'encefalo tramite il *nervo facciale* (VII nervo cranico), il *nervo glossofaringeo* (IX nervo cranico) e il *nervo vago* (X nervo cranico).

Olfatto

La percezione degli odori avviene all'interno delle fosse nasali. I recettori specifici, i ***chemiorecettori***, sono in grado di trasformare gli impulsi chimici prodotti dalle sostanze in impulsi nervosi che giungeranno ai centri dell'olfatto. Tali recettori sono localizzati nella mucosa nasale, con una superficie di circa 5 cm^2 posta nel tetto della cavità nasale vicino al setto. L'epitelio di questa zona del naso è composto da cellule basali e da cellule di sostegno e contiene cellule neurosensoriali particolari che sono deputate alla percezione degli odori.

La classificazione degli odori è molto soggettiva ed è basata sull'assunzione che la forma molecolare della sostanza e le depressioni sui microvilli debbano corrispondere tra di loro. Secondo questa teoria ci sono sette forme molecolari fondamentali e, quindi, sette odori fondamentali: canfora, muschio, fiore, etereo, pungente, putrido e di menta piperita.

Il numero di cellule olfattive è valutato a 50 milioni circa; esse hanno forma ovale, con un prolungamento a forma di vescicola diretto versa la superficie, ed un prolungamento centrale che costituisce una fibra nervosa. Il prolungamento superficiale termina formando una serie di ciglia o peli olfattivi: è a livello di queste strutture che avviene la modificazione del potenziale di membrana cellulare che dà origine all'impulso nervoso.

Tra le cellule olfattive sono intercalate cellule basali e cellule di sostegno; alla mucosa olfattiva sono inoltre annesse particolari ghiandole sieromucose (ghiandole Bowman).

Copyright © 2018 Clitt
Questo file è un'estensione online del corso
Tortora, **COMPETENZE DI IGIENE E CULTURA MEDICO-SANITARIA**

Sistema olfattivo

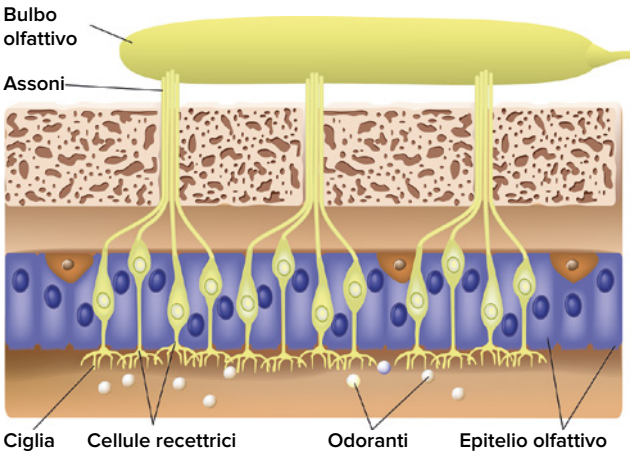

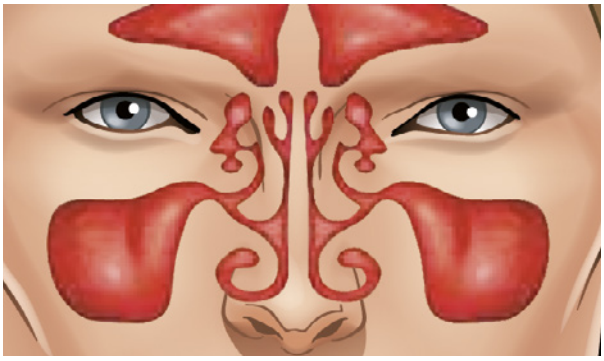

Alla sua estremità il naso presenta le narici che attraverso le coane vanno dietro la faringe, nella cavità dove si aprono gli orifizi delle trombe di Eustachio. Il naso è diviso in due sezioni da un tramezzo verticale, di natura cartilaginea nella parte superiore la *lamina dell'etmoide* ed ossea nella parte posteriore il *vomere*. L'impalcatura di sostegno è formata, sopra, da due lamine ossee (ossa nasali), sotto, da cartilagini elastiche e flessibili che forniscono un'ottima protezione al naso.

Perché una sostanza arrivi ad eccitare l'olfatto occorre che essa sia allo stato gassoso o che diffonda vapori.

Partendo dal bulbo olfattivo gli stimoli raggiungono, tramite il nervo (1° nervo cranico) le regioni encefaliche poste più in profondità, in particolare l'ippocampo e l'ipotalamo, ma anche le restanti porzioni del sistema limbico.

A generare una riduzione dell'olfatto, l'*anosmia,* può essere il fumo: i fumatori, soprattutto se di vecchia data, perdono gradualmente la sensibilità olfattoria.

Anche la presenza di un polipo nasale, la scarsa igiene del naso, l'uso di alcuni farmaci (cortisone, calcio-antagonisti, ecc.), traumi cranici, tumori, possono provocare l'anosmia.

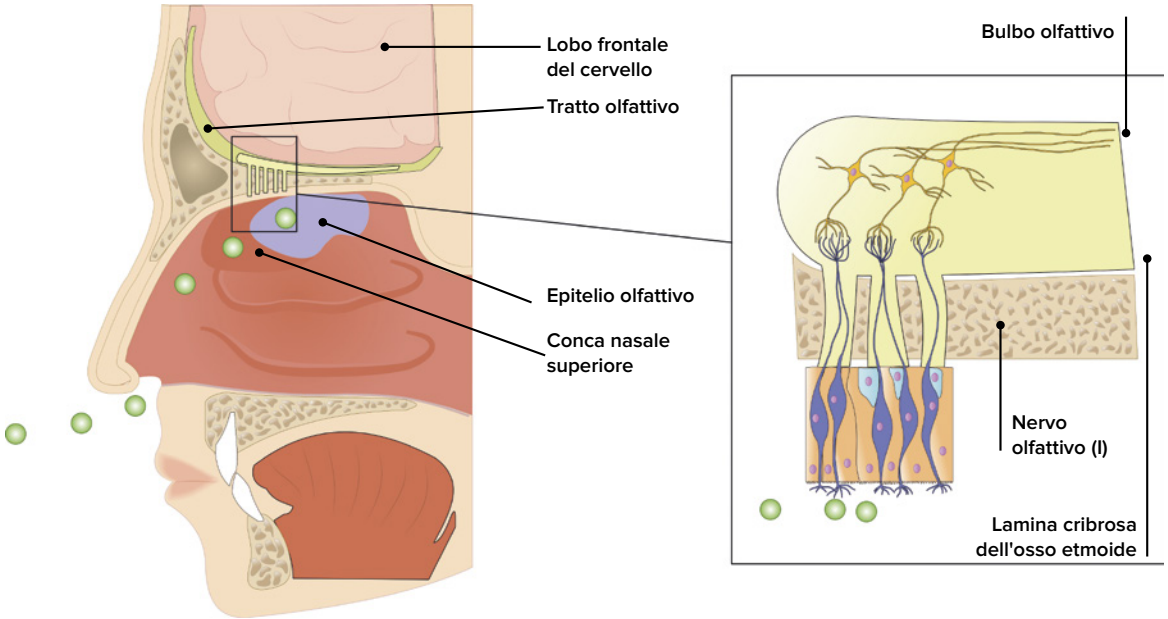

Copyright © 2018 Clitt
Questo file è un'estensione online del corso
Tortora, **COMPETENZE DI IGIENE E CULTURA MEDICO-SANITARIA**

In sintesi

I recettori sono le strutture preposte a captare le diverse forma di energia che colpisce l'organismo (cioè lo stimolo), e trasformarle in segnali che vengono trasmessi ai centri del SNC. Lo stimolo per essere efficace deve avere una intensità minima (soglia). Gli stimoli possono essere rispetto ad un determinato recettore adeguati (specifici) o inadeguati (aspecifici).
I recettori nel loro insieme costituiscono gli *organi di senso* ed hanno il compito di percepire i sensi della **vista**, dell'**udito**, del **tatto**, del **gusto** e dell'**olfatto**. In realtà noi possediamo più dei cinque sensi comunemente noti, a questi vanno aggiunti il senso del *freddo*, della *fame*, del *caldo*, del *dolore* e della *propriocezione*.
L'occhio è l'organo di senso di maggiore complessità, raccoglie i segnali luminosi e li trasmette sotto forma di impulsi nervosi al cervello, nel quale verranno poi organizzate le immagini. È situato simmetricamente da ciascun lato della faccia al di sopra e al di fuori delle cavità nasali, contenuto entro la cavità dell'orbita.
Nella parte anteriore l'occhio presenta esternamente la **cornea**, che è trasparente, nel cui centro sono visibili l'**iride**, variamente colorata da individuo a individuo, e la **pupilla**, il foro attraverso cui vengono recepite le immagini e che si dilata o si restringe a seconda della minore o maggiore intensità della luce.
Il bulbo oculare è una struttura ossea a forma di piramide, con apice posteriore e base anteriore.
La parete del bulbo è formata di tre tuniche concentriche che, dall'esterno verso l'interno, sono:

1. tonaca esterna (fibrosa), formata dalla sclera e dalla cornea.
2. tonaca media (vascolare) detta anche uvea, formata dalla coroide, dal corpo ciliare e dal cristallino.
3. tonaca interna (nervosa), la retina.

L'occhio ha la funzione di raccogliere gli stimoli luminosi provenienti dall'ambiente esterno e di trasmetterli ai centri nervosi del cervello, dove questi stimoli vengono rielaborati sotto forma di immagini. I raggi luminosi provenienti dagli oggetti attraversano le parti trasparenti dell'occhio e sono messi a fuoco sulla retina mediante variazioni nella curvatura del cristallino, prodotte dai muscoli ciliari che lo contornano. La rifrazione avviene quando la luce passa attraverso la cornea, l'umor acqueo, il cristallino e l'umor vitreo per raggiungere la retina.
Lo strato più interno della retina contiene bastoncelli e coni, le cellule fotorecettori dell'occhio. Questi rispondono allo stimolo della luce producendo un impulso nervoso.
Sulla retina si forma un'immagine reale e capovolta che stimola i fotorecettori, questi impressionati inviano ai centri nervosi del cervello stimoli elettrici che sono convertiti in immagini raddrizzate che ci danno la visione degli oggetti.

Orecchio
Le onde sonore sono vibrazioni delle molecole dell'aria. Il suono ha tre caratteristiche: altezza o tono, intensità e timbro.
Assolve alle funzioni dell'udito, dell'equilibrio e del bilanciamento.
Suddivisioni dell'orecchio

1. Orecchio esterno:
   a. padiglione auricolare
   b. canale uditivo esterno
2. Orecchio medio:
   a. ospita gli ossicini dell'orecchio – martello, incudine e staffa
   b. termina in prossimità della finestra ovale
   c. il condotto uditivo (di Eustacchio) collega l'orecchio medio alla gola
   d. infiammazione e chiamata otite media

Copyright © 2018 Clitt
Questo file è un'estensione online del corso
Tortora, **COMPETENZE DI IGIENE E CULTURA MEDICO-SANITARIA**

3. Orecchio interno:
   a. labirinto osseo ripieno di perilinfa
   b. suddiviso in vestibolo, canali semicircolari e coclea
   c. labirinto membranoso ripieno di endolinfa
   d. recettori per il bilanciamento nei canali semicircolari chiamati *creste ampollari*
   e. ciglia specializzate sull'organo del Corti.
4. L'orecchio medio è separato dall'orecchio interno da una parete ossea contenente due aperture la *finestra ovale* e la *finestra rotonda***.** Il piede della staffa si inserisce sulla finestra ovale. È così che attraverso questa catena di ossicini le vibrazioni prodotte dal timpano vengono portate fino all'orecchio interno.

L'organo dell'udito è contenuto nella coclea ed è chiamato organo del Corti.

a. Contiene cellule ciliate che convertono il movimento in impulsi elettrici.
b. Differenzia i toni mediante vibrazioni selettive che corrispondono alla frequenza dell'onda sonora in arrivo.

Disturbi dell'udito

- L'**otalgia** è un sintomo caratteristico di molte malattie dell'orecchio, particolarmente frequente nei bambini, ma colpisce anche adulti ed anziani. Può essere associata a diminuzione dell'udito (ipoacusia), fuoriuscita dall'orecchio di liquido o pus (otorrea), prurito e acufeni (ronzii).
- Le otiti possono provocare deficit uditivi spesso causati da infezioni dell'orecchio. Si parla di otite esterna quando interessa il condotto uditivo esterno, di otite media ed interna se coinvolge, rispettivamente, l'orecchio medio o quello interno. Può interessare un solo orecchio o entrambi per cui si dirà monolaterale destra o sinistra nel primo caso, bilaterale nel secondo. Il sintomo caratteristico dell'otite è l'otalgia, ovvero il mal di orecchio, che può essere più o meno intenso ed accompagnato da sintomi che dipendono dalla parte dell'orecchio colpita dal processo infiammatorio.
- *Presbiacusia* – sordità nervosa progressiva legata all'invecchiamento.
- L'*ipoacusia* può colpire uno o entrambi gli orecchi, ed essere determinata da cause diverse. Si distinguono due grandi gruppi di ipoacusie: le ipoacusie di trasmissione e le ipoacusie percettive.

Organi del gusto

- Chemiorecettori detti papille gustative
- Quattro sono i tipi di gusto: dolce, amaro, acido, salato.
- Le sensazioni gustative raggiungono l'encefalo tramite il *nervo facciale* (VII nervo cranico), il *nervo glossofaringeo* (IX nervo cranico) e il *nervo vago* (X nervo cranico).
- Il senso del gusto e dell'olfatto lavorano insieme.

Organi dell'olfatto

- I recettori delle fibre olfattive o del I nervo cranico si trovano nella mucosa olfattiva della cavità nasale.
- I recettori olfattivi sono estremamente sensibili, ma facilmente si affaticano.
- Il numero di cellule olfattive è valutato a 50 milioni circa; esse hanno forma ovale, con un prolungamento a forma di vescicola.
- A generare una riduzione dell'olfatto, l'*anosmia,* può essere il fumo: i fumatori, soprattutto se di vecchia data, perdono gradualmente la sensibilità olfattoria.

Copyright © 2018 Clitt
Questo file è un'estensione online del corso
Tortora, **COMPETENZE DI IGIENE E CULTURA MEDICO-SANITARIA**

VERIFICA DELLE COMPETENZE

Livello BASE: ✪
Livello MEDIO: ✪✪
Livello AVANZATO: ✪✪✪

Completamento ✪

1. Gli organi di senso.....sono diffusi in tutto il corpo.
2. I recettori coinvolti nella vista sono chiamati.....e.....
3. I tre strati di tessuto che formano che formano il globo oculare sono ....., ... e .....
4. Il liquido presente nella cavità anteriore dell'occhio è denominato.....
5. La struttura colorata vista attraverso la cornea dell'occhio è detta.....
6. La perdita di trasparenza del cristallino è una patologia chiamata.....
7. In cosa differiscono bastoncelli e coni per quanto concerne la loro capacità di recettori della visione?
8. Elenca e descrivi i principali organi accessori dell'occhio.
9. Descrivi l'anatomia e la fisiologia della retina.
10. Descrivi il bulbo oculare.

Vero o Falso ✪

1. **Segna la lettera V se l'affermazione è vera altrimenti segna la lettera F.**

	V	F
a. L'otite è un processo infiammatorio di natura infettiva che interessa l'occhio.	☐	☐
b. Attraverso i chemiorecettori avviene la percezione del sapore amaro.	☐	☐

Domande a risposta aperta ✪✪

1. **Elenca e paragona tra di loro gli organi di senso generali e speciali.**
2. **Descrivi le funzioni degli ossicini dell'orecchio.**
3. **Spiega brevemente per quale motivo il condotto uditivo è incurvato leggermente a spirale.**
4. **Spiega il meccanismo di controllo dell'equilibrio.**

Copyright © 2018 Clitt
Questo file è un'estensione online del corso
Tortora, **COMPETENZE DI IGIENE E CULTURA MEDICO-SANITARIA**